Сохранение альвеолярного гребня с помощью лазера

Дариус Могхтадер, Германия

Аннотация

В настоящей статье описана альтернативная методика уменьшения резорбции кости после удаления зуба с помощью лазера и аутотрансплантата с целью создания оптимальных условий для имплантации.

Многим стоматологам знакома проблема частичной или полной резорбции вестибулярной костной пластинки в течение 6 нед после удаления зуба. Эта резорбция затрудняет последующую установку имплантатов. Обычно для восполнения костного дефекта требуются дорогостоящие и трудоемкие процедуры аугментации, которые проводят перед установкой имплантатов или во время имплантации. Для предотвращения резорбции предлагали множество процедур, начиная с немедленной имплантации и заканчивая введением в лунку материалов различного происхождения с закрытием заполненной лунки мембраной.

К сожалению, результаты такой дорогостоящей процедуры, зачастую выполняемой с использованием инородных материалов, вариабельны и слабо предсказуемы. Помимо известных рисков, связанных с костными материалами человеческого или животного происхождения, существует опасность уже на этапе установки имплантатов обнаружить, что костно-пластический материал не прижился и новая кость не полностью сформировалась [1]. Даже эффективная в большинстве случаев немедленная имплантация порой не может стать решением проблемы, поскольку ее успеху препятствуют инфекция, недостаточное время лечения, неправильный выбор системы имплантатов и, в особенности, отсутствие информированного согласия пациента. Даже если немедленная имплантация проходит успешно, окончательные результаты лечения не являются надежно предсказуемыми, особенно в отношении эстетики. Исходя из вышесказанного, автор занялся поиском альтернативного, недорогого, быстрого и несложного способа уменьшения резорбции кости с помощью аутотрансплантата для создания оптимальных условий для имплантации. Разработанная им процедура «elap-rp» (процедура сохранения альвеолярного гребня с помощью лазера Elexxion) описана в настоящей статье.

Теоретическое обоснование

В своем исследовании Romanos [2] продемонстрировал, что разрез, выполненный с помощью лазера Nd:YAG, заживает заметно медленнее разреза, сделанного скальпелем, однако не образует рубца. Полное заживление разреза, сделанного лазером, происходит самое раннее через 3 нед. Предполагается, что процесс заживления замедляется термическим повреждением внешнего слоя эпителия. Такое неблагоприятное воздействие на эпителий оказывает любой термический лазер, вызывая нежелательное насыщение тканей углекислотой.

Эффективное замедление заживления

Описанный эффект может быть с пользой применен опытным хирургом при деэпителизации слизистой оболочки для контролируемого восстановления объема прикрепленной десны. Деэпителизированная область является барьером, замедляющим процесс заживления; таким образом, участок, обработанный лазером высокой мощности, выступает в качестве эффективной естественной рассасывающейся мембраны с известными свойствами. Способ, которым такую аутогенную мембрану можно использовать для сохранения альвеолярного гребня, будет проиллюстрирован ниже. Вторым важным фактором оптимальной регенерации кости является кровь, что убедительно продемонстрировал Schulte [3] на примере роли кровяного сгустка при лечении кист. Если при удалении зуба вестибулярную пластинку удается сохранить, то лунка, которую можно схематично представить в виде куба, представляет собой пятистеночный дефект без верхней «крышки». Возникает прямая аналогия с кистозным дефектом; единственное различие заключается в том, что первичное закрытие раны можно обеспечить только с помощью дополнительного хирургического вмешательства.

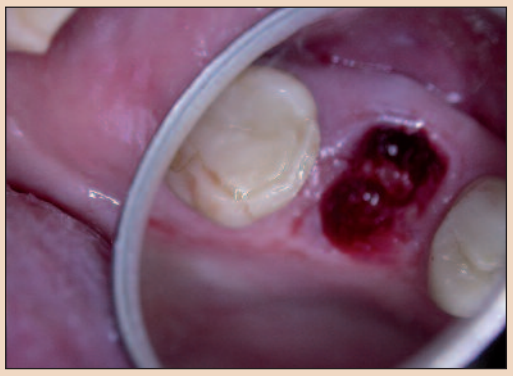

Рис. 1. Состояние лунки после удаления зуба.

Рис. 2. Стекловолоконный наконечник лазера в лунке.

Рис. 3. Лунка закрыта естественной мембраной.

Рис. 4. Мембрана, полученная с помощью процедуры «elap-rp».

Рис. 5. Вид через 3 дня.

Рис. 6. Вид через 4 нед.

Сохранение вестибулярной пластинки

Полноценная кровоточивость стенок лунки после удаления зуба является обязательным условием успешного проведения процедуры «elap-rp» (рис. 1). Кровяной сгусток можно получить в ходе традиционного кюретажа или, что предпочтительнее, с помощью лазера. Обычно в таких случаях достаточно использовать мягкий лазер Claros (Elexxion) в импульсном режиме с частотой 8000 Гц, в течение 120 с при мощности 75 мВт или в течение 60 с при мощности 100 мВт, что позволяет обеспечить энергию около 6 Дж на лунку. Стекловолоконный наконечник T4 следует ввести в лунку до дна и обработать лазером все обнаженные поверхности кости в бесконтактном режиме (рис. 2). Иногда для обеспечения нужной кровоточивости стенок процедуру требуется повторить 2–3 раза.

После обработки лазером на поверхности лунки с кровяным сгустком образуется подобие естественной мембраны (рис. 3). Это обеспечивается благодаря гемостатическому эффекту лазера Claros при мощности 30 Вт, частоте 20 000 Гц и продолжительности воздействия 10 с. Обработку лунки со сгустком следует начинать с дистального края, размещая стекловоло-

→ DT стр. 10

AD

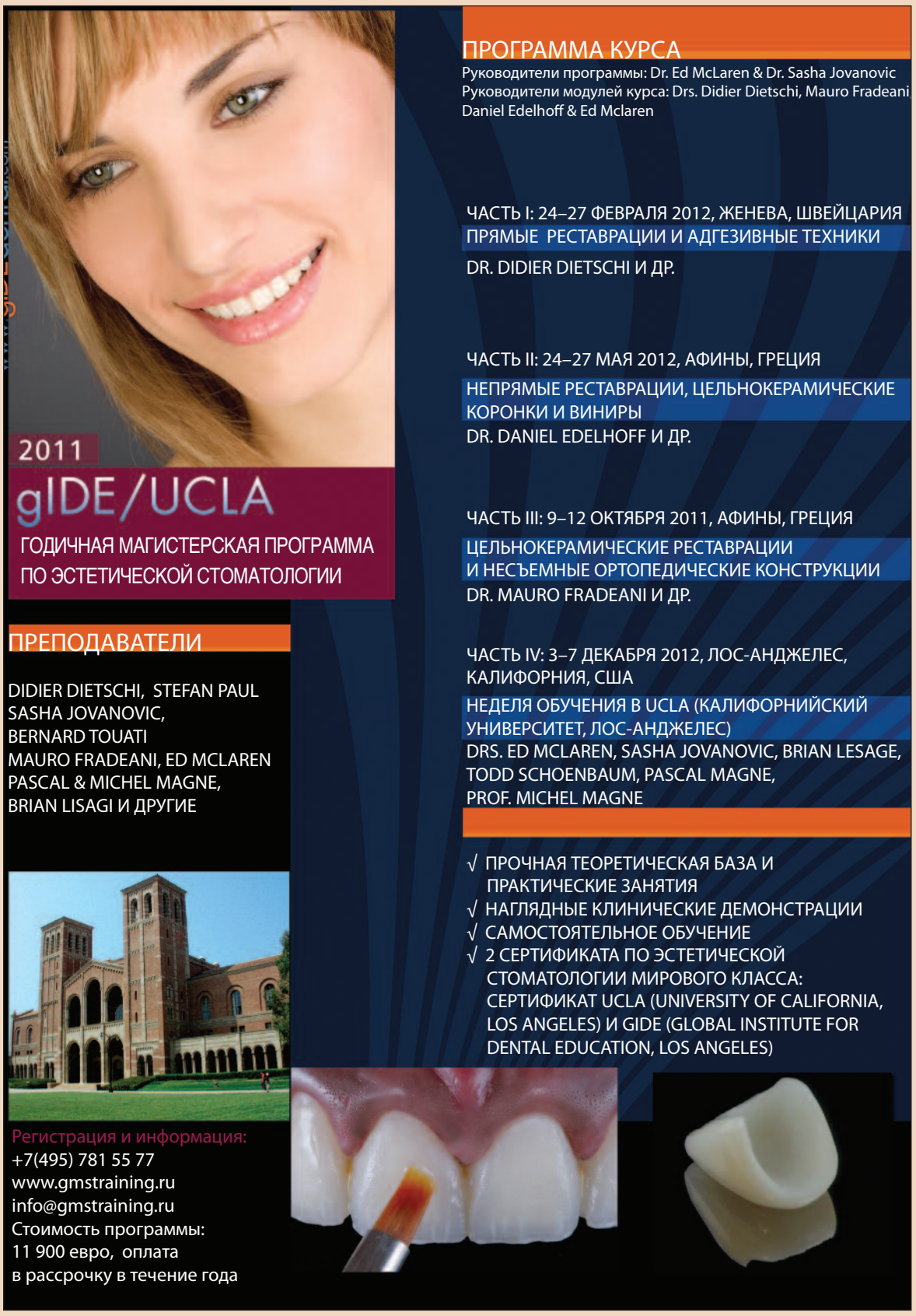

Рис. 7. Вид через 4 нед после процедуры «elap-rp».

Рис. 8. Через 6 нед после процедуры «elap-rp».

Рис. 9. Вид сразу после удаления зуба и процедуры «elap-rp».

Рис. 10. Через 12 нед после процедуры.

← DT стр. 9

конный наконечник 600 на расстоянии 1–2 мм от поверхности для создания несфокусированного пучка (рис. 3). Эта непростая для новичка процедура после приобретения соответствующих навыков выполняется легко, быстро и неизменно успешно. Затем пациента инструктируют временно воздержаться от чистки в области лунки и от полосканий (рис. 4). Осмотр через 3 дня (рис. 5) и 4 нед (рис. 6) во всех случаях продемонстрировал успешное и почти полное сохранение вестибулярной костной пластинки. На рис. 7–10 представлены результаты новой процедуры «elap-rp», достигнутые в других клинических случаях. Обратите внимание на практически полную сохранность вестибулярной костной пластики, позволяющую легко и безопасно провести установку имплантатов в эстетически значимых областях. Процедура «elap-rp» дает возможность быстро и без дополнительных материальных затрат создать оптимальные условия для установки имплантата или размещения промежуточной части мостовидного протеза. DT

От редакции
Список литературы можно получить в издательстве.
Впервые статья была опубликована в журнале Laser, 2011, №3.

Контактная информация

Dr Darius Moghtader
In den WeingKrten 47
55276 Oppenheim
Germany (Германия)
dr-moghtader@hotmail.de
www.oppenheim-zahnarzt.de
www.laser-zahn-arzt.de

Вы пользуетесь стоматологическим микроскопом? Если нет, то прочтя статью доктора Craig S. Kohler об эффективности этого инструмента, вы, возможно, решитесь на его приобретение.

Микроскоп в стоматологии общей практики

Крэйг С. Кохлер, DDS, MBA, MAGD

Клинический случай 1: удаление пятна от амальгамовой пломбы и выявление микротрещины.

Рис. 1 а.

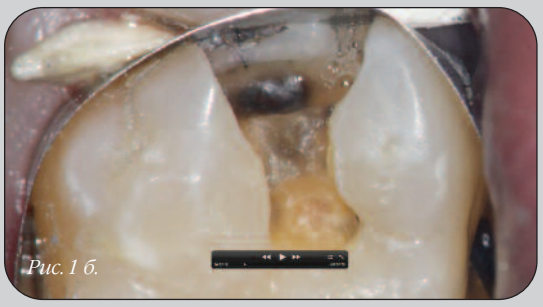

Рис. 1 б.



Рис. 1 в.

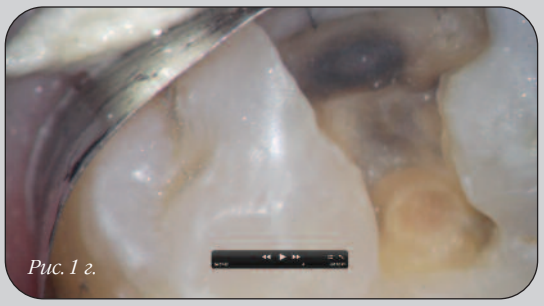

Рис. 1 г.

Клинический случай 2: замена старой реставрации по поводу вторичного кариеса.

Рис. 2 а.

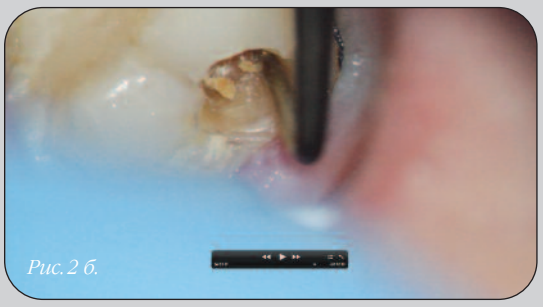

Рис. 2 б.

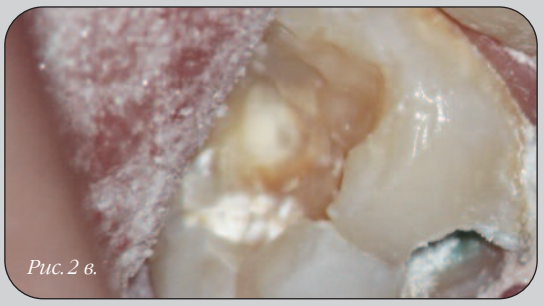

Рис. 2 в.

Рис. 2 г.

Стоматологический микроскоп – это инструмент, позволяющий многократно увеличивать операционное поле. Описанные ниже клинические случаи иллюстрируют эффективность этого инструмента.

Автор всегда использует микроскоп в процессе препарирования. Представленные в настоящей статье фотографии являются моментальными снимками записанных на видео процедур.

Смонтированные видеозаписи можно найти на сайте www.YouTube.com: зайдите на сайт, введите в строке поиска «craigs kohler» и название клинического случая.

Клинический случай 1: удаление пятна от амальгамовой пломбы и выявление микротрещины

Пациент обратился по поводу замены двухповерхностной амальгамовой пломбы на третьем моляре на современную композитную реставрацию естественного цвета.

Амальгамовую пломбу удалили, после чего выявили кариозное поражение, а также большое пятно от старой пломбы (рис. 1а). Для удаления пятна и кариозного поражения применили внутриротовой пескоструйный аппарат (Danville Engineering MicroEtcher IIA).

Удаление пятна в придесневой области потребовало повторного применения пескоструйного аппарата (рис. 1б). При обследовании области препарирования под микроскопом выявили маленькую трещину на эмали у десневого края и еще одну трещину под мезиальным щечным бугорком (рис. 1в, г).

Оценив ситуацию, стоматолог обсуждает с пациентом возможности восстановления зуба. Таким образом, пациент способен принять более осознанное решение.

Если пациент настаивает на восстановлении зуба пломбой, ему можно объяснить, что причиной возникновения трещин является чрезмерная нагрузка.

В данном случае пациент выбрал пломбирование, согласившись на риск перелома зуба и возникновения чувствительности. В данном случае установка полной коронки была бы излишней, но такой вариант лечения, как консервативная установка керамической вкладки с надлежащей корректировкой окклюзионной нагрузки, стал бы оптимальным решением.

Наиболее долговечны золотые вкладки, однако большинство пациентов отказываются от их установки по соображениям эстетики.

Клинический случай 2: замена пломбы по поводу вторичного кариеса

Пациентка 14 лет, с негативным опытом в детской стоматологической клинике, обратилась по поводу кариеса зуба 46.

В пришеечной области имеется амальгамовая пломба, эмаль на границе пломба–зуб деминерализована, на окклюзионной поверхности имеется визуально интактная композитная реставрация. Пациентка боится лечения (рис. 2а).

Удалив амальгамовую пломбу, обнаружили обширное кариозное поражение (рис. 2б). Композитный материал натурального оттенка трудно было отличить от дентина. Благодаря увеличению операционного поля с помощью стоматологического микроскопа старую композитную реставрацию и кариозные ткани полностью удалили.

Сегодня стоматологи все чаще используют композитные материалы, имитирующие дентин, что затрудняет полное удаление старых реставраций. В данном случае кариозное поражение занимало